Lane Medical Library 193

Aus dem Institut für Parasitologie und vet. med. Zoologie der
Tierärztlichen Hochschule Hannover
Leiter: Dozent Dr. F. Schmid
und dem Veterinärhygienischen und Tierseuchen-Institut der
Landesuniversität Giessen
Direktor: Prof. Dr. Zwick

STANFORD UNIVERSITY
AUG
23
1938
LIBRARY

Zur Differentialdiagnose der parasitären und nicht parasitären Bestandteile im Kot von Pferd, Rind und Schaf

Inaugural-Dissertation
zur Erlangung der Würde eines
doctor medicinae veterinariae
durch die
veterinär-medizinische Fakultät
der Hessischen Ludwigsuniversität zu
Giessen

Vorgelegt von

Heinz Schmehle
Tierarzt aus Geislingen an der Steige

Giessen 1938

Druck der C. Maurerschen Buchdruckerei Geislingen (Steige)

Gedruckt mit Genehmigung der Veterinär-medizinischen Fakultät zu Giessen

Referenten:

Prof. Dr. Beller

Prof. Dr. Jakob

Inhaltsverzeichnis

Seite

Einleitung 5

Literaturbesprechung 6

Auswertung der Literatur 8

Eigene Untersuchungen 8
Material und Technik

I. Parasitäre Gebilde im Pflanzenfresserkot . . 9

II. Pflanzliche Bestandteile im Kot von Pferd, Rind und Schaf. Gebilde, die zur Verwechslung mit parasitären Bestandteilen Anlass geben können 12

III. Häufig im Kot vorkommende Gebilde . . . 24
a) Pollenkörner
b) Sporangien und Teleutosporen
Bedeutung der Untersuchungstechnik für die Differentialdiagnose 26

Zusammenfassung 27

Schrifttum 29

Digitized by the Internet Archive
in 2026

https://archive.org/details/IA40154004_0287

Einleitung

Die Haltung unserer Haustiere ist durch die intensive Bewirtschaftung des deutschen Landbaues hinsichtlich Stallhaltung und Weidegelegenheiten auf einen verhältnismäßig kleinen Raum beschränkt.

Je kleiner der Lebensraum der Haustiere ist, desto günstiger liegen für Parasiten die Vermehrungs- und Invasionsmöglichkeiten. So kommt es, daß man in Deutschland kaum ein Haustier findet, das völlig frei von Parasiten ist.

Bei einem geringen Parasitenbefall muß es zwar nicht zu Schädigungen des betreffenden Tieres kommen, denn das Auftreten von Erkrankungen hängt außer von dem Alter und der Konstitution der Wirtstiere, auch noch von der Menge und dem Sitz des Parasiten ab. Unter verschiedenen Autoren weist Hall 1928 mit Recht darauf hin, daß gerade der schleichende und wenig auffallende Gang des Zerstörungswerkes der Parasiten dem Tierhalter die Gefährlichkeit der Parasitenkrankheiten verschließt. Die durch einen mäßigen Befall entstehenden Schädigungen lassen sich gewöhnlich zahlenmäßig nicht genau erfassen. Sie bestehen in Unterernährung, schlechter Entwicklung und Leistungsminderung; dazu gehören geringere Fleischproduktion, Abnahme der Milch-, Ei- und Wollerträge, sowie eine Wertminderung der Häute. Außerdem wird die Widerstandskraft gegenüber anderen Krankheiten herabgesetzt.

Für einen Parasitenbefall besonders empfänglich und gefährdet sind die Jungtiere. Bei ihnen beobachtet man häufiger Erkrankungen, die dann oft seuchenhaften Charakter annehmen. Damit erlangen die parasitären Erkrankungen eine ähnliche, ja mancherorts eine größere wirtschaftliche Bedeutung als die bakteriellen Infektionen.

In den letzten Jahren konnten wir auch in Deutschland des öfteren ein seuchenhaftes Auftreten parasitärer Erkrankungen beobachten. Am eindrucksvollsten war dabei wohl der Leberegelseuchenzug, wenn man von den verheerenden Wirkungen der Pferderäude während des Krieges absieht.

Im übrigen treten alljährlich Massenerkrankungen mehr örtlichen Charakters auf. Bei Wiederkäuern die Magen- und Lungenwurmseuche, bei Geflügel, Schaf, Kaninchen, häufig auch bei Rindern (Norddeutschland und Alpengebiet) die Coccidiose. Ferner die Ascaridiasis vor allem bei den Fohlen und nicht zuletzt die Dasselbeulen der Rinder (Norddeutschland und Alpen).

Aus dieser von vielen Autoren zuletzt wieder von Schmid 1936 geschilderten Bedeutung der Parasiten ergibt sich die Forderung ihrer Bekämpfung, einer Bekämpfung, die sich nicht nur auf den seuchenhaft auftretenden, sondern auch auf den mäßigen Befall erstrecken muß. Dabei ist es nötig, die Bekämpfung vor allem auf die Parasitenträger auszudehnen, weil gerade sie zur Erhaltung und Verbreitung der Parasiten beitragen.

Um eine wirksame Bekämpfung durchführen zu können, muß man bestrebt sein, rechtzeitig die Diagnose zu stellen. Dabei genügt es nicht, nur den Parasitenbefall an sich festzustellen, sondern es ist nötig, auch die

Artbestimmung im Einzelfall durchzuführen. Denn fast jede Parasitenart erfordert andere Maßnahmen, weil

1. die verschiedenen Gattungen eine unterschiedliche Behandlung erfordern (Magenwürmer).
2. Der Entwicklungsgang in der Außenwelt und damit die einzuleitenden Vorbeugungsmaßnahmen verschieden sein können.

Zur Feststellung der Ei-, Entwicklungs- oder Dauerformen dient für die Mehrzahl der Endoparasiten die mikroskopische Kotuntersuchung.

Auf die Technik der Kotuntersuchung soll hier nicht näher eingegangen werden. Sie ist beispielsweise in den Arbeiten von Ließ 1925, Schoop 1925, Nöller-Schmid 1927 und 1929 und Schmid 1934 im einzelnen dargestellt.

Da bei der Untersuchung besonders des Pflanzenfresserkotes neben den eigentlichen parasitären Gebilden auch andere meist pflanzlicher Art auftreten, die bei Ungeübten zu Verwechslungen oder zu Schwierigkeiten in der Diagnosestellung führen können, wurde mir die Aufgabe gestellt, festzustellen:

1. Welche Gebilde nicht parasitärer Herkunft im Pflanzenfresserkot mit parasitären zu Verwechslung Anlaß geben können, und
2. welche Gebilde sonst häufig vorkommen und deshalb bei der Untersuchung auffallen, und
3. diese differentialdiagnostisch wichtigen Gebilde kurz zu beschreiben.

Literaturbesprechung

In dem vorhandenen und mir zugänglichen Schrifttum liegen ausführliche und zusammenfassende Darstellungen über die mit parasitären Gebilden zu verwechselnden pflanzlichen Bestandteile und über eine Differentialdiagnose beider für die Verhältnisse bei unseren Haustieren nicht vor *). Dagegen sind in der Humanmedizin verschiedene Arbeiten vorhanden. So weist Stubbendorf 1893 darauf hin, daß die pflanzlichen Sporen häufig Veranlassung zu Verwechslungen mit Parasiteneiern geben. — Die Zugehörigkeit eines fraglichen Gebildes kann seiner Meinung nach auf verschiedene Weise ermittelt werden.

1. Durch genaue Beschreibung des Gebildes.
2. Durch Feststellung der an seinem Aufbau sich beteiligenden Verbindungen.
3. Durch den Versuch, das vorliegende Gebilde zur Weiterentwicklung zu bringen.

Stubbendorf erläutert nun sehr ausführlich den Begriff Sporen: Von den vielen Sporen kommen nur diejenigen in Frage, die über 20 Mikra groß sind, da die menschlichen Parasiteneier alle über 26 Mikra messen, und außerdem nur die Sporen, welche durch den Wind verbreitet

*) Die Arbeit von Dumont 1937 wurde nach Abschluß meiner Arbeit veröffentlicht.

werden. Deshalb kommen von den Tallophyten nur die echten Pilze in Betracht.

Von den Rost-, Brand- und Schimmelpilzen werden einige Vertreter beschrieben. Weiter bringt er eine Einteilung der Pollenkörner nach Fischer und einige Beispiele. Er beschreibt darauf das mikrochemische Verhalten der Parasiteneier und der Sporen und führt die Bedingungen für eine Weiterentwicklung der Gebilde an.

Differentialdiagnostisch sind nach Stubbendorf vor allem die Größe der Gebilde und verschiedene charakteristische Oberflächenmerkmale zu verwerten.

Van Ledden-Hulsebosch 1899 gibt Hinweise auf verschiedene Formbestandteile, die im Kot vorhanden sein können. Dies sind vor allem die Ueberreste von Gemüsen und Früchten, ferner Knöchelchen, Gräten, Schuppen, Samenkörner, Holz, Haare, Federn und Darmparasiten.

Schmidt und Strasburger 1915 beschreiben als Befunde aus dem Kot zahlreiche pflanzliche und tierische Nahrungsreste, u. a. Stärkekörner, Fettropfen und Kalksalze und weisen auf einige wenige Verwechslungsmöglichkeiten zwischen Sporen und Parasiteneiern hin.

Langeron und du Noyer 1930 geben zunächst einen Ueberblick über die normalen Bestandteile der menschlichen Fäzes tierischen Ursprungs und zählen dann die normalen pflanzlichen Bestandteile auf.

Zu diesen gehören: Spiralfasern, Epidermisschuppen, Zellen, Haare. Zu den anormalen Formelementen werden die Pollenkörner und Pilzsporen gerechnet. Auch werden die tierischen Parasiten den zu verwechselnden pflanzlichen Bestandteilen gegenübergestellt.

In der veterinärmedizinischen Literatur fand ich nur folgende Darstellungen:

Kutschbach 1911 und Schmid 1919 fanden Pflanzenzellen, Fasern und Stärkekörner.

Krzywanek 1929 beschreibt ebenso wie Schmidt und Strasburger einige Pflanzenreste und teilt sie ein in unverdauliche, schwerverdauliche, leicht verdauliche und unverdaute Stoffe, die nicht resorbiert werden.

Böhm 1929 gibt einige Abbildungen von Sporen und Pollen und weist dabei auf Verwechslungen mit parasitären Objekten hin, die bei Ungeübten öfters vorkommen.

In den veterinärmedizinischen Diagnostiken wird wie in den vorhergehenden Arbeiten auf die verschiedenen Pflanzenreste und Pilzsporen (Rost- und Brandpilze) hingewiesen, die von Anfängern für parasitäre Gebilde gehalten werden können. Solche Hinweise finden sich besonders bei Marek 1922, Friedberger-Fröhner 1912 und Malkmus-Oppermann 1933. Eine Beschreibung der Objekte sowie eine Gegenüberstellung erfolgt nicht.

Auswertung der Literatur

Stubbendorf gibt zwar eine gute Beschreibung pflanzlicher Bestandteile und differentialdiagnostischer Hinweise über Größe und Form; aber eine exakte Gegenüberstellung der Parasiten einerseits und der Pollen andererseits fehlt.

Hulebosch, Schmidt und Strasburger, Krzywanek, Kutschbach und Schmid stellen keine vergleichende Betrachtungen an. Die einzigen, für den Zweck dieser Arbeit brauchbaren Ausführungen sind die von Langeron und du Noyer. Eine genaue und ausführliche Beschreibung der zu verwechselnden Gebilde findet auch hier nicht statt. Für veterinärmedizinische Zwecke läßt sich die französische Arbeit nur ganz bedingt verwenden, weil mit der anderen Nahrung der Haustiere und besonders der Pflanzenfresser der Kot eine wesentliche andere Beschaffenheit annimmt.

Eigene Untersuchungen

Material und Technik

a) Material:

Zur Untersuchung gelangten Pferde-, Rinder- und Schafkotproben, die teils aus den Kliniken, teils aus Einsendungen an das Institut stammten. Die Untersuchungen erstreckten sich über die Wintermonate, sie wurden in Gießen am Veterinärhygienischen und Tierseuchen-Institut bei Prof. Dr. Zwick begonnen, in Hannover fortgesetzt und beendet. Es ist anzunehmen, daß zu verschiedenen Jahreszeiten auch andere Gebilde im Kot auftauchen werden. Je nach der Landschaft (Wald-, Weidegegend) und dem Bodenbewuchs wird die Häufigkeit ihres Vorkommens sich ändern, außerdem sind Artverschiedenheiten zu erwarten. Jede Fütterungsart (Grünfutter, Klee, Kraftfutter) wird einen Einfluß auf die Kotzusammensetzung ausüben und immer wieder andere Gebilde in den Vordergrund treten lassen. Da die verschiedenen Fütterungsarten nicht näher ermittelt werden, darf die Bearbeitung einen Anspruch auf Vollständigkeit nicht erheben.

b) Technik:

Der Kot wurde frisch untersucht oder vorerst in 10prozentigem Formalin fixiert. Was die Technik der verschiedenen Kotuntersuchungsmethoden betrifft, so verweise ich auf die oben angeführten Arbeiten. Erwähnen möchte ich, daß die zu Verwechslung Anlaß gebenden, pflanzlichen Gebilde bei den Flotationsmethoden ebenfalls hochsteigen.

Da die pflanzlichen Formelemente vielfach nicht ohne weiteres diagnostiziert werden konnten, wurden haltbare Präparate in der Weise hergestellt, daß zu einem Deckglaspräparat ein Tropfen Eiweißglycerin zugegeben und das Präparat mit Deckglaskitt umrandet wurde.

I. Parasitäre Gebilde im Pflanzenfresserkot

Zum besseren Verständnis und zum Vergleich sei der Schilderung der pflanzlichen Gebilde eine kurze, allgemeine Beschreibung der hauptsächlichsten parasitären Gebilde im Pflanzenfresserkot gegeben.

Im Pflanzenfresserkot sind folgende parasitäre Gebilde zu erwarten: Nematodenlarven, embryonierte Nematodeneier, gefurchte Nematodeneier, dickschalige Nematodeneier, Eier mit zwei Polpfröpfen, Cestodeneier, Trematodeneier und Protozoenzysten.

Die Einteilung der parasitären Gebilde erfolgte nach der Kotuntersuchungsliste von Nöller und Schmid 1929. Sie wurden bestimmt nach den im hiesigen Institut aufliegenden Merkblättern, ferner nach Sprehn 1932 und Fiebiger 1936.

Beschreibung der parasitären Gebilde.

Die Erscheinungsform der Gebilde wird beschrieben, wie sie bei schwacher (Objektiv 3 und Okular 6, Leitz Wetzlar) und wie sie bei starker Vergrößerung (Objektiv 6 und Okular 6, Leitz Wetzlar) sich darstellt.

Nematodenlarven:

(gehören zu Lungenwürmern Abb. 1).

Größe: Sehr groß (L.: 230—285 µ : Br.: 15—25 µ).

Schwache Vergrößerung: Große, schlanke, aufgerollte oder nur gekrümmte Gebilde, farblos oder grünlich schimmernd. Das Kopfende erscheint mehr oder weniger abgerundet. Der Körper ist gleichmäßig dick — nur am Vorder- und Hinterende verjüngt. Im Innern wird der Oesophagus und der Darm als dunkler Strich sichtbar. Der übrige Inhalt der Larven erscheint je nach der Art grünlich oder dunkelgranuliert, zuweilen fehlt jede Granulation.

Starke Vergrößerung: Das Kopfende wird deutlicher sichtbar (Kopfknopf bei Dictiocaulus filaria-Larven), ebenso das Schwanzende (Schwanzfortsatz, Schwanzdorn bei Synthetocaulus-Larven).

Embryonierte Nematodeneier:

(gehören zu Strongyloides Abb. 2).

Größe: Klein (L.: 40—60 µ : Br.: 20—25 µ).

Schwache Vergrößerung: Oval oder rundlich. Dünne, glatte, farblose Schale. Im Innern liegt ein U-förmiger, in der Regel nicht fertig ausgebildeter, durchscheinender Embryo.

Starke Vergrößerung: Die Schale erscheint doppelt konturiert. Der Embryo selbst besitzt eine scharfe Begrenzung, ist grünlich getüpfelt und füllt nicht die ganze Schale aus.

Gelegentlich finden sich Eier, in denen der Embryo nicht deutlich ausgebildet und nicht als solcher erkennbar ist. Man sieht dann nur eine durchscheinende, granulierte Masse.

Dünnschalige gefurchte Nematodeneier:

(gehören zu Strongyliden, Magenwürmern, Hakenwürmern, Abb. 3).

Größe: Mittelgroß — groß (L.: 65—85 µ : Br.: 35—52 µ) oder sehr groß (Nematodirus L.: 170 µ : Br.: 83 µ).

Schwache Vergrößerung: Dünne, farblose Schale. Im Innern liegen dunkelgranulierte Furchungskugeln, die mehr oder weniger deutlich voneinander abgegrenzt sind. Es können dabei 4, 8, 16 oder mehr Furchungszellen vorhanden sein, je nach Art und Entwicklungszustand. Mit mehr als 16 Zellen: Magenwürmer der Wiederkäuer und Pferdestrongyliden. Mit weniger als 16 Zellen: Nematodirus (sehr groß) und Bunostomum (klein — mittelgroß) bei Wiederkäuern.

Starke Vergrößerung: Schale erscheint doppeltkonturiert, an den Polen oft etwas dicker.

Dickschalige Nematodeneier: (gehören zu Askariden Abbildung 4 = Ei von Parascaris equorum).

I. Ascaris vitulorum. Größe: Mittelgroß (L.: 83—104 µ : Br.: 63—75 µ).
Unregelmäßig, rund, — oval. Dicke doppeltkonturierte Schale, die feine Zacken an der Oberfläche besitzt. Kommt sehr selten vor, außer bei Kälbern im Alpengebiet.

II. Parascaris equorum: Größe: Mittelgroß (90—100 µ im Durchmesser). Schwache Vergrößerung: Rundlich, i. d. R. mit einer dunkelbraunen Kruste umgeben, die das Ei als braune Kugel erscheinen läßt. Bei Druck auf das Deckglas springt die Kruste häufig auf und läßt dann das Ei erkennen, das auch gelegentlich ohne Kruste im Kot gefunden wird.

Starke Vergrößerung: Wenn die Kruste abgesprungen ist, sieht man die dicke, farblose doppelkonturierte Schale, unter der eine geflochtene, grünliche Membran liegt. Im Innern befinden sich eine oder auch zwei, ziemlich hell granulierte Furchungskugeln, welche die Schale nicht ganz ausfüllen. In Eiern, die aus älterem Kot stammen, findet man häufig einen fertig ausgebildeten Embryo.

Eier mit zwei Polpfröpfen.

(Abb. 5 = Trichurisei) (gehören zu Trichuris, Capillaria [selten]).

Größe von Capillaria: Klein — mittelgroß (L.: 51 µ : Br.: 29 µ).

Größe von Trichuris: Mittelgroß (L.: 70—80 µ : Br.: 34—38 µ).

Schwache Vergrößerung: Zitronenförmig, i. d. R. dunkelbraun — braungrünlich. An beiden Polen farblose Pfröpfe, welche die Schale durchbohren. Im Innern erkennt man eine fein oder gröber granulierte Zellmasse ohne deutliche Struktur.

Starke Vergrößerung: Die Polpfröpfe werden deutlicher sichtbar. Die Schale erscheint doppeltkonturiert und braunlängsgestreift und ist an den Polpfröpfen unterbrochen.

Cestodeneier:

(gehören zu Moniezia und Anoplocephala Abb. 6).

Größe: Mittelgroß (50—80 μ im Durchmesser).

Schwache Vergrößerung: Sind schwer als parasitäre Gebilde zu erkennen. Unregelmäßig viereckig, rundlich, oft auch dreieckig, dunkel und unregelmäßig granuliert. Aeußere Umhüllung erscheint dunkler gefärbt, häufig erkennt man Faltenbildung auf der Oberfläche und fast immer eine punktförmige, randständig gelegene, helle Stelle.

Starke Vergrößerung: Die Randbegrenzung erscheint geflochten von braungrünlicher Farbe. Der Inhalt ist teils homogen und mit einzelnen Falten versehen, teils mit hellglänzenden Vakuolen und Punkten durchsetzt. Außerdem ist ein birnenförmiger Apparat mehr oder weniger gut sichtbar, in dem die Onkosphäre als kugeliges Gebilde mit drei Hakenpaaren erkennbar ist.

Trematodeneier:

(gehören zum Lanzettegel und Leberegel (Fasciola hepatica).

Lanzettegel: (Abb. 7).

Größe: Klein (L.: 49 μ : Br.: 25 μ).

Schwache Vergrößerung: Dunkelbraun, unregelmäßig oval. Eine Seitenfläche stärker gekrümmt. Ein Deckel, nur an einem Pol vorhanden, ist sehr schwer erkennbar.

Starke Vergrößerung: Im Innern sind zwei schwarze Punkte sichtbar (oft schon bei schwacher Vergrößerung), ebenso ein fertiges Mirazidium.

Leberegel: (Abb. 7 I).

Größe: Sehr groß (L.: 140 μ : Br.: 80 μ).

Schwache Vergrößerung: Goldgelb, dünnschalig, einzelne Furchungskugeln sind nicht erkennbar.

Starke Vergrößerung: Der Inhalt füllt nahezu die ganze Schale aus. Zellkugeln sind selten zu sehen, meist bemerkt man eine einheitlich granulierte Masse. An einem Pol ist ein dünner Querstrich sichtbar, der die Lage des Deckels bezeichnet.

Protozoenzysten:

(gehören zu Coccidien und Balantidien).

Coccidien: (Abb. 8).

Größe: Klein (L.: 24—36 μ : Br.: 12—22 μ).

Schwache Vergrößerung: Rund-oval, glänzend. Gewöhnlich an einem Pol zugespitzt. Dünne Schale. Im Innern liegt eine mehr oder weniger große, rundliche bis ovale Plasmakugel von grüngelber Farbe, welche nie die ganze Schale ausfüllt. Der Raum zwischen Plasmakugel und Schale ist farblos.

Starke Vergrößerung: An einem Pol wird oft eine „Mikropyle" sichtbar. In der Plasmakugel sind kleinste, hellglänzende Vakuolen und feinste, dunkle Pünktchen zu erkennen.

Balantidienzysten:
(Abb. 9).

Größe: Klein — mittelgroß (50—60 μ im Durchmesser).

Schwache Vergrößerung: Rund-oval, graugrüngelb. Im Innern exzentrisch gelegener, heller Punkt.

Starke Vergrößerung: Die Schale ist dünn und farblos. Der Inhalt gelb-grünlich granuliert und mit einem farblosen wurstförmigen Kern versehen, der oft nicht deutlich sichtbar ist.

Von diesen parasitären Gebilden sind solche, die sich durch ihre Größe und ihren Inhalt auszeichnen, wohl schwer mit etwas anderem zu verwechseln. So fallen die Eier des großen Leberegels und die von Nematodirus teils wegen ihrer Farbe und Größe, teils wegen ihrer Größe allein ohne weiteres auf. Auch finden sich im Pflanzenfresserkot kaum irgendwelche pflanzlichen Gebilde, die zur Verwechslung mit diesen beiden führen können.

II. Pflanzliche Gebilde im Kot von Pferd, Rind und Schaf

a) Solche, die zu Verwechslung mit parasitären Gebilden Anlaß geben können.

Hier habe ich nur solche Formbestandteile ausgewählt, die erfahrungsgemäß als parasitäre angesprochen werden können und die außerdem häufig vorkommen. Die Einteilung dieser pflanzlichen Elemente erfolgt in der Reihenfolge, in der die parasitären oben dargestellt wurden.

Entsprechend der dort gegebenen Beschreibung der Parasiteneier und -Larven gibt es pflanzliche Gebilde, die in Form, Farbe, Größe und Inhalt an diese erinnern und mit ihnen verwechselt werden können. So lassen sich beispielsweise verwechseln: Fadenförmige, mehr oder weniger gewundene Formen mit Nematodenlarven; runde oder ovale Formen mit farbloser, dünner Schale und ähnlichem Inhalt mit gefurchten oder embryonierten Nematodeneiern; bräunliche, dickschalige Gebilde mit Spulwurm- oder Lanzettegeleiern; Formen, deren eines Ende kurze Anhängsel besitzt, mit Trichuriseiern, um nur das Wesentlichste herauszugreifen.

Im einzelnen können folgende pflanzlichen Gebilde mit parasitären verwechselt werden:

1. Verwechslung mit Nematodenlarven.

a) Pflanzenhaare: (Abb. 1 a).

Größe: Sehr klein — sehr groß.

Schwache Vergrößerung: Durch sehr starken Glanz auffallend, in der Form meist schlank und gerade, oft aber auch schwach oder stärker gekrümmt. Sie beginnen mit einer scharfen Spitze und werden dann gegen das Ende zu immer breiter. Das Ende selbst ist entweder abgebrochen (glatt oder gezahnt), kolbenförmig verdickt oder abgeknickt. Der Inhalt erscheint fein hellgrün granuliert. Durch die Mitte des Haares führt ein ganz dünner, schwarzer Strich.

Starke Vergrößerung: Der schwarze Strich löst sich auf und erscheint zweigeteilt. Es ist die doppeltkonturierte Zellmembran des Haares. Außer der grünlichen Granulation bemerkt man im Innern oft Luftblasen von verschiedener Größe und dunkler Begrenzung.

Differentialdiagnose:

Aehnlichkeit besteht in der oft gleichen Größe, besonders aber durch die schlanke, hellglänzende Gestalt. Die dunkelbegrenzten Luftblasen im Innern des Pflanzenhaares können Darmzellen vortäuschen.

Eine Unterscheidung ist aber leicht möglich, wenn man folgende wesentlichen Unterschiede beachtet:

Die Pflanzenhaare nehmen allmählich an Breite zu. Die Larven dagegen weisen in ihrer ganzen Länge abgesehen von Vorder- und Hinterende annähernd gleiche Breite auf. Die Enden der Nematodenlarven sind auch am spitzeren Hinterende glatt abgerundet, während bei den Pflanzenhaaren mindestens ein Ende entweder unregelmäßig abgestutzt und verdickt oder abgeknickt ist, und das andere in einer sehr scharfen Spitze endet.

b) Spiralen (spiralförmige Versteifungsleisten von Gefäßmembranen) Abb. 1 b.

Größe: Sehr klein — sehr groß.

Schwache Vergrößerung: Farblos, oft blaugrünlich schimmernd, hellglänzend, eingerollt, korkzieherartig, häufig bogenförmig gekrümmt. Die Umschlagstellen glitzern intensiv blaugrün.

Starke Vergrößerung: Die Enden sind stumpf und breit. Bei Drehung der Mikrometerschraube wirkt die Spirale bandförmig, ihre Breite ist gleichmäßig.

Differentialdiagnose:

Aehnlichkeit: Durch die oft gleiche Größe, ihre gekrümmte oder eingerollte, schmale und hellglitzernde Gestalt sind die Spiralen den Nematodenlarven oft sehr ähnlich.

Unterschied: Die Spiralen wirken bandartig, die Nematodenlarven dagegen drehrund. Vorder- und Hinterende der Larven verjüngen sich, sie sind glatt und abgerundet — die Enden der Spiralen aber stumpf und breit.

2. Verwechslung mit embryonierten Nematodeneiern. Pilzsporangien (Abb. 2 a).

Größe: Mittelgroß (L.: 58 µ : Br: 53 µ).

Schwache Vergrößerung: Oval, oft eiförmig. Ein Pol immer etwas zugespitzt. Farblose Membran. Zwischen Inhalt und Membran ist eine durchscheinende, blaugrün schimmernde Zone sichtbar. Der Inhalt selbst erscheint homogen blaugrün mit einzelnen kleinen Vakuolen.

Starke Vergrößerung: Die Membran ist dünn, doppelt konturiert. Die äußere Begrenzung heißt Exine — die innere Intine. Der Inhalt füllt kaum jemals die ganze Form aus. Am breiteren Pol ist immer eine verdickte Stelle zu sehen (Stielansatzstelle), wenn nicht gar ein Stilrest.

Differentialdiagnose:

Aehnlichkeit: Infolge ihrer geringen Größe sind diese Sporangien leicht mit Strongyloideseiern zu verwechseln.

Unterschied: Der wenigstens bei starker Vergrößerung erkennbare Stielansatz und der homogene, nicht granulierte Inhalt geben eine sichere Unterscheidungsmöglichkeit.

3. Verwechslung mit dünnschaligen gefurchten Nematodeneiern.

a) Dauerpilzsporen mit Chlorophyll beladenen Bakterieneinlagerungen (Abb. 3 a).

Größe: Klein (L.: 42 µ : Br.: 28 µ).

Schwache Vergrößerung: Oval, farblose Membran. Der Inhalt schimmert schwach gelblich, darin liegen in verschiedener Anzahl unregelmäßig geformte Gebilde von glänzend grüner Farbe und schwarzer Granulierung.

Starke Vergrößerung: Die Membran ist dünn, doppelt konturiert. Die Granula erscheinen als unregelmäßig angeordnete, feine Punkte. Die grünen Gebilde liegen zerstreut und sind unregelmäßig begrenzt.

Differentialdiagnose:

Aehnlichkeit besteht in der ovalen Form der Spore. Die Inhaltsmassen erinnern an die Furchungskugeln der Nematodeneier.

Unterschied: Die Spore ist bedeutend kleiner als Nematodeneier. Die unregelmäßige Begrenzung und auffallende grüne Farbe der Inhaltsmassen geben ein gutes Unterscheidungsmerkmal.

b) Gebilde, ähnlich denen, die Stubbendorf 1893 im Eiter eines perinephritischen Abszesses gefunden hat, und die vor allem im Wiederkäuerkot häufig vorkommen (Abb. 3 b).

Größe: Klein — mittelgroß (L.: 55 µ : Br.: 38 µ).

Schwache Vergrößerung: Oval, farblose Wandung. Der Inhalt erscheint grob dunkelgranuliert und füllt nahezu das ganze Gebilde aus.

Starke Vergrößerung: Doppelt konturierte, dünne Membran. Eine Aufteilung des Inhaltes in Einzelzellen ist schwer erkennbar.

Differentialdiagnose:

Aehnlichkeit: Die Gestalt, die Farbe der Membran und die Farbe des Inhalts erinnern an dünnschalige, gefurchte Nematodeneier.

Unterschied: Sofort bemerkbar, wenn man die geringe Größe des Gebildes beachtet. Ferner füllt der Inhalt bei Nematodeneiern meist nicht die ganze Wandung aus. Außerdem ist bei Nematodeneiern immer noch ein Rest von Zellstruktur besonders am Rande erkennbar. Dies ist wohl das sicherste Unterscheidungsmerkmal.

4. Verwechslung mit dickschaligen, gefurchten Nematodeneiern (mit Parascaris equorum).

I. Eier ohne Kruste.

II. Eier mit Kruste.

Zu I.: a) Dauersporen von Wasserpilzen (Abb. 4 a).

Größe: Klein — mittelgroß (L.: 45 µ : Br.: 40 µ).

Schwache Vergrößerung: Fallen durch ihren starken Glanz (Lichtbrechung) auf. Unregelmäßig rund bis oval. Dicke, doppeltkonturierte, farblose Membran. Im Innern liegt eine gelb-grün gefärbte, unregel-

mäßig gestaltete, nur in der Einzahl vorhandene Plasmakugel, die nie die ganze Hülle ausfüllt. Der Zwischenraum erscheint farblos.

Starke Vergrößerung: Die Plasmakugel, die mit braunen Pünktchen durchsetzt ist, läßt ab und zu wabige Struktur erkennen.

Differentialdiagnose:

Aehnlichkeit: Durch die Form der Wasserpilze, die dicke, farblose Membran und den kugeligen Inhalt kommen häufig Irrtümer vor.

Unterschied: Da die Wasserpilze nur ungefähr die Hälfte der Größe von Parascaris equorum besitzen, ist eine Unterscheidung möglich, außerdem ist immer nur eine Plasmakugel vorhanden, während bei Ascarideneiern nicht selten mehr vorkommen. Dieser letzte Unterschied ist aber nicht immer möglich. Dagegen ist bei den Ascarideneiern eine gestreifte, grünlich gefärbte, innere Hülle vorhanden, die den Wasserpilzen fehlt.

Zu II. a) Dauersporen von Wasserpilzen (Abb. 4 b).

Größe: Klein — mittelgroß (L.: 45—52 μ : Br.: 40—45 μ).

Schwache Vergrößerung: Aehnlich wie Abb. 4 a. Rund, dicke, kastanienbraune, homogene, etwas unebene Wandung. Im Innern unregelmäßige Plasmakugel von gelbgrüner Farbe. Zwischen Plasmakugel und Hülle ein hellgelber Raum.

Starke Vergößerung: Die Plasmakugel zeigt eine nicht ganz ebene Oberfläche und wabige Struktur.

Differentialdiagnose:

Aehnlichkeit ist weitgehendst vorhanden in der rundlichen Form der dicken, braunen, unebenen Schale und der rundlichen Plasmakugel.

Unterschied: Die Wasserpilzsporen sind annähernd halb so groß wie die Eier von Parascarisequorom. Ferner zeigt die Plasmakugel eine unebene Oberfläche. Außerdem fehlt der Wasserpilzspore vor allem die lipoidhaltige, grünliche, gestreifte, innere Membran.

b) Kompositenpollen (Korbblütler Abb. 4c).

Größe: Klein — mittelgroß (45 μ im Durchmesser).

Schwache Vergrößerung: Hellgrün schimmernd, undeutlich sechseckig mit gezackter Oberfläche. Die Zacken selbst sind kurz und farblos. Die geflochtene Membran ist dick grünlich mit einem braunen Ton. Der Inhalt erscheint nahezu farblos mit gelbgrünem Schimmer.

Starke Vergrößerung: Die Intine ist deutlich sechseckig und gestreift, von dunkelgrüner Farbe, während die Exine jetzt mehr rund erscheint. Auf jeder Ecke der Intine sitzt eine bogenförmige Versteifung, die bis zur Oberfläche reicht. Bei Drehung der Mikrometerschraube bemerkt man zwei kreuzweise verlaufende Streifen. Jeder Arm ist mit drei großen, farblosen Punkten besetzt.

Differentialdiagnose:

Aehnlichkeit besteht durch die runde, unebene Form und die dunkler gefärbte Intime, die der Lipoidmembran der Ascarideneier entsprechen könnten.

Unterschied: Liegt — außer in den Größenverhältnissen — noch in anderen Merkmalen. Die Askarideneier haben mit Ausnahme derer von

Ascaris vitulorum keine Zacken, die bei dem Pollen je nach dem Verdauungsgrade ab und zu undeutlich sichtbar sein können. Ferner sind die bogenförmigen Versteifungen der Kompositenpollen immer ein Unterscheidungsmerkmal vor allem aber die kreuzweise verlaufenden Streifen.

c) Gramineenpollen (Abb. 4d).

Größe: Klein (L.: 28 µ : Br.: 22 µ).

Schwache Vergrößerung: Rund — oval, mit einer farblosen, fein doppeltkonturierten Membran und einem homogenen, gelbweißen bis grünlich pastellfarbigem Inhalt. Der Pollen besitzt eine gewöhnlich exzentrisch liegende Keimpore.

Starke Vergrößerung: Wie bei schwacher Vergrößerung.

Nun gibt es aber auch Gebilde wie Abb. 4e (L.: 39 µ : Br.: 31 µ).

Schwache Vergrößerung: Auf der äußeren Kontur liegt ein schmutziger, gelbbrauner Belag, ebenso ist in das Innere diese gelbbraune gefärbte Masse eingedrungen, die das Innere als gelbbraune Kugel erscheinen läßt.

Starke Vergrößerung: Die Kruste besteht aus ziemlich groben Bestandteilen.

Differentialdiagnose:

Aehnlichkeit besteht in der runden Form und der gelbbraunen Farbe. Außerdem kann die Kruste Anlaß zu Täuschungen geben.

Unterschied: Die Größe des Pollens ist gegenüber Ascarideneier viel zu klein. Die Membran des Pollens ist dünn, während die Ascarideneier eine dicke Schale haben. Die Plasmakugel der Askarideneier ist nie so dunkel. Die Pore ist immer sichtbar, auch wenn sie stark exzentrisch liegt. Dem Pollen fehlt die gestreifte Lipoidmembran.

d) Pilzsporangien (Abb. 4f).

Größe: Sehr variabel, sehr klein-groß.

Schwache Vergrößerung: Rund, oval, auch länglich oval. Dicke, rötlichbraune, homogene Hülle. Der Inhalt erscheint homogen sandfarben. Einem Pol sitzt außen oft ein keilförmiges Gebilde auf.

Starke Vergrößerung: Der Inhalt schließt nach außen oft mit einer rötlich erscheinenden (Lichtbrechung) Umgrenzungslinie ab und füllt nahezu die ganze Hülle aus. Im Inhalt selbst sind einige helle Pünktchen zu sehen. Der Keil hat ebenfalls eine rötlichbraune Wandung und sandfarbenen Inhalt. Auch werden häufig Gebilde von der gleichen Form wie Abb. 4f gesehen, ob von derselben Art ist allerdings fraglich. Diese haben an Stelle der rötlichbraunen eine farblose Membran, auch der Inhalt ist ziemlich farblos — oft grau durchscheinend und mit einzelnen Granulis belegt. Die Größe ist sehr variabel.

Differentialdiagnose:

Aehnlichkeit: Außer in der Form ist eine gewisse Aehnlichkeit auch in der dicken, rötlichbraunen Schale gegeben.

Unterschied: Auffallend ist besonders der Keil oder an seiner Stelle eine Verdickung der Wandung. Außerdem zeigen Ascarideneier nie eine derartige glatte Wandung und einen so homogenen Inhalt mit hellleuchtenden Pünktchen. Besonders fehlt die gestreifte Askaridenhülle.

Wenn die Sporangien kleiner und farblos sind, können sie mit Coccidiencocysten verwechselt werden. Haben sie große Gestalt, so sind sie Strongyloideseiern nicht unähnlich.

Pilzsporangien mit Sporeninhalt (Abb. 4g).

Größe: Groß (90 μ im Durchmesser).

Schwache Vergrößerung: Braun-grün gefärbt, nicht ganz rund. Dünne, doppeltkonturierte, farblose, oft rötlich gefärbte Wandung. Im Innern mehr oder weniger deutlich sichtbare, kugelige Gebilde von braungrüner Farbe. (Es ist nicht zu unterscheiden, ob die Farbe von der Wandung herrührt). Diese kugeligen Gebilde füllen nahezu die ganze Hülle aus.

Starke Vergrößerung: Die kugeligen Gebilde werden deutlicher sichtbar, es sind die Sporen. Das Sporangium ist mitunter aufgeplatzt und der Sporeninhalt quillt heraus. Es wurden auch andere Sporangien gesehen, runde, die kleiner und tiefdunkelbraun gefärbt waren, ebenso länglich ovale und ovale, deren Membran schuppenähnlich erschien.

Differentialdiagnose:

Aehnlichkeit: Pilzsporangien erreichen nahezu die Größe von Ascarideneiern. Bei flüchtiger Betrachtung bemerkt man nur ein braungrüngefärbtes Gebilde.

Unterschied: Die Wandung ist glatt, dünn und bedeutend heller als die Ascarideneierkruste. Die riesige Anzahl kugeliger Sporen im Innern des Sporangiums ist typisch. Das beste Erkennungsmerkmal ist allerdings wieder die den Pilzsporangien fehlende, gestreifte Hülle.

f) Pollenkörner (Abb. 4h).

Größe: Klein (Durchmesser 25—32 μ).

Schwache Vergrößerung: Nicht ganz rund, grüngelbe, dicke, unebene Membran. Gelbgrüngefleckter Inhalt mit einzelnen farblosen und dunklen Pünktchen darin.

Starke Vergrößerung: Die Membran ist dick und gestreift, an einer Stelle ist häufig eine leichte Einziehung vorhanden. Bei Drehung mit der Mikrometerschraube wird man eine senkrechte Falte gewahr, die mitunter erst zu sehen ist, wenn das Gebilde durch leichten Druck auf das Deckglas in eine andere Lage gebracht wird.

Differentialdiagnose:

Aehnlichkeit: Die runde Form des Pollens, auch die gestreifte, grüngelbe Hülle haben mit Ascarideneiern eine gewisse Aehnlichkeit.

Unterschiede sind jedoch vorhanden. Es fehlt bei diesen Pollenkörnern die dunkelbraune Kruste, auch haben die Ascarideneier keinen gefleckten, grüngelben Inhalt, sondern erscheinen gewöhnlich hellgranuliert. Die genaue Betrachtung läßt bei diesen Pollenkörnern immer eine Falte erkennen, eine Unterscheidung ist daher einfach.

g) Luftblasen ohne Abb.

Größe: Sehr verschieden.

Schwache Vergrößerung: Bei Scharfeinstellung wird ein dunkelbrauner bis schwarzer, stark lichtbrechender Ring sichtbar, der in der Mitte eine mehr oder weniger hellglänzende runde Stelle besitzt, die

bei Drehung der Mikrometerschraube verschwindet und das Gebilde je nach dem umgebenden Medium homogen grau oder grüngelblich erscheinen läßt.

Starke Vergrößerung: Den Ring kann man jetzt in drei Schichten aufteilen, die annähernd gleich breit sind. Die äußerste und innerste Schicht glänzt bräunlich, während die mittlere schwarz erscheint.

Differentialdiagnose: Eine Verwechslung mit Ascarideneiern kann nur bei ganz oberflächlicher Betrachtung vorkommen. Bei Drehung der Mikrometerschraube wird klar, daß man eine Luftblase vor sich hat.

5. Verwechslung mit Eiern, die 2 Polpfröpfe besitzen (Trichuris).

a) Spore (Abb. 5a).

Größe: Sehr klein (L.: 22 µ : Br.: 11 µ).

Schwache Vergrößerung: Klein, zitronenförmig, von kastanienbrauner Farbe. Auch sieht man auf der Oberfläche eine Pore als hellen Punkt, die von einem kleinen Hof umgeben ist.

Starke Vergrößerung: Die äußere Membran ist homogen, tiefdunkelbraun gefärbt. Der Inhalt erscheint graurindenfarbig getönt, homogen.

Differentialdiagnose:

Aehnlichkeit besteht in der zitronenförmigen Gestalt der Spore und der kleinen, hellen Kappe, die oft für einen Polpfropf gehalten wird.

Unterschied: Größe der Spore nahezu ½ der Größe von Trichuriseiern. Die Membran dieser Spore ist tief dunkelbraun, während bei Trichuriseiern immer noch ein grüner Farbton vorherrscht. Die Trichuriseierschale ist gestreift, die Sporenmembran dagegen homogen. Ganz besonders wesentlich ist, daß bei Trichuriseiern die Polpfröpfe in das Innere hineinragen und die Schale also unterbrechen. Die Spore dagegen besitzt eine kleine Kappe, die dem Pol aufsitzt. Ein wichtiges Unterscheidungsmerkmal ist die Pore auf der Oberfläche der Hülle, die den Trichuriseiern fehlt. Das fein grün granulierte Innere von Trichuriseiern steht im Gegensatz zu dem homogenen rindenfarbigen Sporeninhalt.

b) Spore? (Abb. 5b).

Größe: Klein (Länge 27—33 µ : Br.: 18—22 µ).

Schwache Vergrößerung: Länglichoval, an einem Pol sitzt ein rundliches, farbloses Bläschen. Dieser Pol ist spitzer, der andere abgeflacht und gezahnt. Die Membran kastanienbraun, der Inhalt noch dunkler und homogen.

Starke Vergrößerung: Der gezahnte Pol wird deutlicher sichtbar. Der Inhalt erscheint nun leicht granuliert.

Differentialdiagnose:

Aehnlichkeit: Die längliche Gestalt der Spore und das Bläschen an einem Pol führt zu Täuschungen.

Unterschied: Größe der Spore knapp die Hälfte von Trichuriseiern. Die Sporenhülle ist kastanienbraun, nicht grünbraun wie bei Trichuriseiern. An Stelle der Polpfröpfe findet sich bei dieser Spore ein Bläschen, das dem einen Pol aufsitzt, der andere ist abgeflacht und gezahnt. Zuletzt

sei noch der tiefbraune Sporeninhalt dem grünlich granulierten von Trichuriseiern gegenübergestellt. Damit dürften Zweifel über die Zugehörigkeit auch dieses Gebildes nicht mehr bestehen.

c) Koniferenpollen (Abb. 5c).

Größe: Sehr groß (L.: 100 µ : Br.: 68—75 µ).

Schwache Vergrößerung: An dem ovalen Gebilde sieht man links und rechts, nicht über den Polen, sondern seitlich verschoben je eine Halbkugel sitzen. Dies sind die beiden Luftsäcke. Sie weisen eine netzartige Oberfläche auf. Der Polleninhalt ist farblos bis gelblich und fein granuliert, ebenso bei starker Vergrößerung.

Differentialdiagnose:

Aehnlichkeit: Die beiden Luftsäcke werden vielfach als Polpfröpfe angesehen.

Unterschied: Der Pollen ist für Trichuriseier viel zu groß — ebenso die Luftsäcke gegenüber den Polpfröpfen. Auch ist die Lage der Luftsäcke und ihre netzartige Struktur mit Trichuriseiern gar nicht vergleichbar. Eine Verwechslung ist nur bei sehr flüchtiger Betrachtung möglich.

d) Pilzspore (Abb. 5d).

Größe: Klein (L.: 35—40 µ : Br.: 18—22 µ).

Schwache Vergrößerung: Länglichoval, ein Pol zugespitzt, am anderen ist ein Stielansatz vorhanden. Dünne, farblose Membran. Der Inhalt füllt nahezu die Hülle aus und zeigt eine hellgrünblaue Farbe. Zwischen Inhalt und Membran ein rosagefärbter Streifen (Lichtbrechung).

Starke Vergrößerung: Der Stielansatz ist farblos und scheint pfropfartig in das Gebilde einzudringen. Der Inhalt zeigt feine Granulas.

Differentialdiagnose:

Aehnlichkeit: Durch die längsovale Form, den einen zugespitzten Pol und den farblosen Stielansatz, sowie durch den granulierten Inhalt ist eine Verwechslungsmöglichkeit durchaus gegeben.

Unterschied: Die Größe der Pilzspore entspricht der halben Größe von Trichuriseiern. Ein wesentliches Merkmal ist, daß die Membran der Spore farblos erscheint, die Schale von Trichuriseiern dagegen grünbraun. Die äußere Kontur der Spore buchtet sich am Stielansatz zwar etwas aus, der Stielansatz dringt aber nicht in das Gebilde ein. Der zugespitzte Pol wird häufig für eine Polkappe angesehen, bei stärkerer Vergrößerung ist aber deutlich bemerkbar, daß nur die Exine etwas zugespitzt ist. Der Inhalt von Trichuriseiern ist im Gegensatz zu diesen Sporen granuliert.

e) Unbestimmtes Gebilde (Abb. 5e).

Größe: Klein (L.: 40—45 µ : Br.: 18—20 µ).

Schwache Vergrößerung: Hellgrünes, granuliertes, zitronenförmiges Gebilde. An beiden Polen sitzt ein kleiner, farbloser Punkt.

Starke Vergrößerung: Die Membran ist äußerst dünn. Die kleinen, farblosen Punkte sitzen den Polen auf. Man glaubt, eine reine Protoplasmamasse zu sehen.

Differentialdiagnose:

Aehnlichkeit: Die zitronenartige Form des Gebildes, die Granulation des Inhalts und die beiden kleinen Polklappen geben Verwechslungsmöglichkeiten.

Unterschied: Die Größe des Gebildes beträgt etwas mehr als die Hälfte von Trichuriseiern, außerdem ist die Hülle dieses protoplasmatischen Gebildes äußerst dünn und farblos, während die Schale von Trichuriseiern dick und braungrün erscheint. Ferner sind die Polpfröpfe von Trichuriseiern bedeutend größer und durchbohren die Schale. Hier sind es kleine, farblose Punkte, die der Membran aufsitzen.

6. Verwechslung mit Cestodeneiern.

a) Kochsalzkristalle (Abb. 6a).

Größe: Sehr variabel.

Schwache Vergrößerung: Unregelmäßig, viereckig oder rundlich; dunkle, dicke Umrandung. Im Innern sieht man dunkle und helle Punkte und häufig Striche, die wie Falten aussehen.

Starke Vergrößerung: Die Kochsalzkristalle erscheinen jetzt als regelmäßig gebaute Kristalle von nahezu quadratischer Tafelform, von deren Ecken die Kanten gegen die Mitte des Gebildes ziehen.

Differentialdiagnose:

Aehnlichkeit ist nur bei schwacher Vergrößerung vorhanden, durch die Größe, die rundliche oder unregelmäßige viereckige Form und die hellen Punkte. Gewöhnlich ist noch ein größerer, heller Punkt vorhanden, und wenn gleichzeitig noch sogenannte Falten zu sehen sind, so ist die Aehnlichkeit verblüffend.

Unterschied: Bei schwacher Vergrößerung sind keine bemerkenswerten Unterschiede vorhanden, dagegen bei starker Vergrößerung. Hier ist keine Verwechslung möglich; denn der regelmäßige Aufbau der Kristalle schließt von vornherein jeden Zweifel aus.

b) Gramineenpollen (Abb. 4d).

Größe: Klein.

Beschreibung s. S. 16.

Aehnlichkeit ist vorhanden durch die runde Form. Die Pore, die oft undeutlich zu sehen ist, kann bei schwacher Vergrößerung mit dem birnförmigen Apparat verwechselt werden. Außerdem kann der Pollen Falten aufweisen, ähnlich den Cestodeneiern.

Unterschied: Die Größe der Gramineenpollen beträgt nicht ganz die Hälfte der Cestodeneier. Die Membran des Pollens erscheint immer farblos, die Schale der Cestodeneier dagegen stets mehr oder weniger deutlich geflochten und besitzt gewöhnlich eine graubraune Farbe, die allerdings auch heller sein kann. Bei starker Vergrößerung ist der birnförmige Apparat durch Größe, Form und Inhalt nie mit einer Gramineenpore zu verwechseln.

7. Verwechslung mit Trematodeneiern (Lanzettegel).

a) Spore? (Abb. 7 a).

Größe: Klein (L.: 40 µ : Br.: 22 µ).

Schwache Vergrößerung: Länglich oval, eine Seite etwas abgeplattet. Tiefbraune, dicke Membran und gelbbräunlicher, homogener Inhalt.

Starke Vergrößerung: Ein Pol erscheint spitzer. Im Innern sind einzelne braune Punkte und Vakuolen erkennbar.

Aehnlichkeit: Die Größe und die unregelmäßige ovale Gestalt sind dem Lanzettegelei sehr ähnlich. Ebenso stimmt die dunkelbraune Farbe beider Gebilde ziemlich überein.

Unterschied: Es sind nur Unterschiede im Inhalt vorhanden. Bei der Spore sieht man verschiedene schwarze Punkte, beim Lanzettegelei dagegen immer zwei, die etwas größer sind, außerdem ein fertiges Mirazidium. Falls das Mirazidium nicht gut sichtbar ist, was häufig vorkommt, besonders bei älterem Kot, so ist eine genaue Unterscheidung kaum möglich.

b) Umbelliferenpollen (Abb. 7 b).

Größe: Klein (L.: 30—35 µ : Br.: 10—18 µ).

Schwache Vergrößerung: Oval bis länglichoval, rötliche Membran. Zwischen Inhalt und Wandung verläuft ein grüner Streifen, der an der Längsseite links und rechts von je einer Querrinne unterbrochen ist. Der Inhalt erscheint homogen gelblich mit einzelnen Pünktchen durchsetzt.

Differentialdiagnose:

Aehnlichkeit: Die Größe des Pollens ist nahezu gleich der des Lanzettegeleies. Ebenso ist die Form der beiden Gebilde ähnlich, obwohl die beiden Längsseiten des Pollens nahezu symmetrisch sind.

Unterschied: Die Membran des Pollens erscheint farblos, die Schale des Lanzettegeleies dagegen dick und braun. Auch fehlt dem Lanzettegelei der innere, grüne Streifen und die beiden Querrinnen. Dies ist das beste Merkmal zur Unterscheidung. Das Lanzettegelei besitzt ein Mirazidium und 2 Pigmentaugenflecken, während der Umbelliferenpollen lediglich einzelne helle Punkte aufweist.

8. Verwechslung mit Coccidien.

a) Gefäßquerschnitte (Abb. 8 a).

Größe: Klein (L.: 20—30 µ : Br.: 15—20 µ).

Schwache Vergrößerung: Rund bis oval, farblos oder bläulichschimmernde Ringe. Häufig sind in das Lumen des Ringes kleinste Bestandteile eingelagert, die graugelb oder bläulich glitzern.

Starke Vergrößerung: Die Ringe haben sehr verschiedene Dicke.

Differentialdiagnose:

Aehnlichkeit: Wird außer durch die Größe und Form der Gefäße noch durch den Inhalt bedingt, namentlich, wenn er nicht das ganze Lumen ausfüllt und dann in Kreisform zusammengelagert ist. Eine Verwechslung mit Coccidien ist dann ohne weiteres möglich.

Unterschied: Bei Drehung der Mikrometerschraube wird die Ringform sichtbar und eine Unterscheidung fällt damit leicht.

g) Zusammengerollte Spiralgefäße (Abb. 8b).

Differentialdiagnose:

Bei Drehung der Mikrometerschraube erkennt man die stumpfen Enden der Gefäße. Die Enden liegen manchmal so zusammen, daß sie oben eine kleine Oeffnung lassen, die dann für eine Mikropyle gehalten werden kann.

c) Einzelzellen (Abb. 8c).
Größe: Verschieden (L.: 26—35 µ : Br.: 15—25 µ).

Schwache Vergrößerung: Rund, oval oder eiförmig, mehr oder weniger eckig und ungleichmäßig. Dicke, farblose, mitunter gelblich gefärbte Membran. Der Inhalt ist mit grünlichen Pünktchen durchsetzt.

Starke Vergrößerung: Die mehr oder weniger unregelmäßige Gestalt tritt besser in Erscheinung, und es ist deutlich zu sehen, daß es sich um pflanzliche Einzelzellen handelt.

Differentialdiagnose:

Aehnlichkeit: Die Größe und der Gesamteindruck der Zelle ist ungefähr wie bei Coccidienoocysten.

Unterschied: Die Form der Zellen ist gewöhnlich etwas eckig. Vor allem aber ist die unregelmäßige, dicke Membran ein gutes Unterscheidungsmerkmal, da die Hülle der Coccidien ja sehr dünn ist.

d) Gramineenpollen (Abb. 8d).
Beschreibung s. S. 00.

Differentialdiagnose:

Aehnlichkeit: Wenn die Pore nahe der Wandung ist, so wirkt sie wie die Mikropyle von Coccidienoocysten. Hat der Pollen eine farblose Membran und einen Inhalt oder Auflagerungen von kleinsten Punkten, die wie die Plasmakugeln der Coccidien glitzern, dann ist eine Aehnlichkeit weitgehendst vorhanden.

Unterschied: Die Form der Gramineenpollen ist kaum so ausgeglichen, und rund oder oval wie bei den Coccidienoocysten. Außerdem läßt sich durch Drehen der Mikrometerschraube die Pore mit Sicherheit feststellen.

e) Pollenkorn (Abb. 8e).

Größe: Klein (L.: 27—31 μ : Br.: 22—26 μ).

Schwache Vergrößerung: Rund bis oval, farblose, dünne Membran, lorbeerblattähnlicher Inhalt, häufig auch unregelmäßig gestaltet, füllt nie die ganze Wandung aus. Der Inhalt hat grüngelbe Farbe und ist mitunter mit glänzenden, farblosen Pünktchen versehen. Der Raum zwischen Inhalt und Wandung erscheint farblos bis grau.

Starke Vergrößerung: Der Inhalt ist nicht immer deutlich konturiert.

Differentialdiagnose:

Aehnlichkeit: Die Größe des Pollens entspricht der Größe von Coccidienoocysten. Die Form beider Gebilde ist auch sehr ähnlich. Ebenso sind der Gesamteindruck und die Farbverhältnisse annähernd gleich.

Unterscheidung: Der Inhalt des Pollenkorns ist nie rundlich und meist undeutlich begrenzt. Eine sichere Unterscheidung ist kaum möglich.

f) Sporen (Abb. 8f).

Größe: Verschieden, klein (L.: 15—25 μ : Br.: 6—12 μ).

Schwache Vergrößerung: Oval oder rund, scharf begrenzt. Fallen nur durch ihren außerordentlich starken Glanz auf.

Starke Vergrößerung: Dünne, farblose Membran. Der Inhalt ist glänzend weißgelb, mitunter auch bläulich, darin liegen feine, hellschimmernde kleinere und größere Pünktchen.

Diese Punkte sind meist unregelmäßig über den Inhalt verteilt, manchmal aber auch in Kreisform angeordnet, allerdings ohne deutliche Begrenzung und nicht den ganzen Inhalt ausfüllend. Häufig sieht man Sporen aus dem aufgesprungenen Sporangium herausquellen. Es ist möglich, daß die Sporen durch den Einfluß des umgebenden Mediums aufquellen; denn neben der gewöhnlichen runden oder ovalen Gestalt sieht man die verschiedensten ovalen Formen auftreten. Ebenso ändern sich die Größen. Vielleicht sind es auch andere Sporenarten.

Differentialdiagnose:

Aehnlichkeit: Gestalt, Inhalt und Gesamteindruck sind bei Sporen und Coccidien verblüffend ähnlich. Besonders wenn die Coccidien im optischen Querschnitt gesehen werden, also als Kreise sichtbar sind.

Unterschied: Die Sporen sind kleiner als die Coccidien. Ausgeprägte Unterschiede sind aber nicht vorhanden.

III. Häufig im Kot vorkommende Gebilde

Außer den bisher beschriebenen Gebilden kommen oft in großer Menge pflanzliche Gebilde im Kot vor, die infolge ihrer abweichenden Größe, ihrer Form und des besonderen Inhalts zwar nicht zu Verwechslung Anlaß geben, aber durch ihre Häufigkeit auffallen.

a) Pollenkörner (Abb. 9a).
Größe: Klein (L. 35—40 µ : Br.: 28—32 µ).

Schwache Vergrößerung: Oval, an den beiden Längsseiten oft etwas ausgebuchtet. Die Membran ist gestreift. Ihre Farbe dunkelgrün mit braunem Ton. Die Wandung ist nicht glatt, sondern gebuckelt (Drehung der Mikrometerschraube).

Der Inhalt ist ziemlich homogen von hellgrüner Farbe.

Starke Vergrößerung: Man erkennt zwei Falten, die links und rechts von der Mitte liegen und wie Klammern aussehen.

Vorkommen: Am häufigsten wurden diese Pollen im Pferde- und Schafkot gefunden.

b) Pollen von Salix (Weiden) (Abb. 9b).
Größe: Klein (18—23 µ im Durchmesser).

Schwache Vergrößerung: Der Pollen besteht aus drei Kugelkappen, die kugelförmig angeordnet sind. Die Kugelkappen selbst sind quergestreift und zeigen eine grüngelbe Farbe. Von einer der drei Kugelkappen gehen zwei Falten gegen die Mitte des Pollens. Der Inhalt erscheint gelblich granuliert.

Starke Vergrößerung: Der Pollen zeigt deutliche Netzstruktur.
Vorkommen: Meist im Schaf- und Rinderkot.

c) Alsineenpollen (Abb. 9c).
Größe: Klein (18—22 µ im Durchmesser).

Schwache Vergrößerung: Rund, farblose, hellgelbe quergestreifte Membran. Das Innere erscheint homogen gelb mit einzelnen feinen und gröberen Granulis.

Starke Vergrößerung: Die Streifung wird deutlicher.
Vorkommen: Die Alsineenpollen kamen in jeder von mir untersuchten Kotart vor.

d) Hafer-Pollenkörner (Abb. 9d).
Größe: Verschieden (L.: 28—40 µ : Br.: 25—25 µ).

Schwache Vergrößerung: Den Gramineenpollen ähnlich. Rund, meist aber oval, an einem Pol breiter. Inhalt grob granuliert. Die Pore sitzt gewöhnlich an der Wandung oder ragt als Bläschen darüber hinaus.

Vorkommen: In jeder untersuchten Kotart.

B. Sporangien und Teleutosporen.

a) Sporen von Tilletia (Abb. 9e).

Größe: Klein (15—19 μ im Durchmesser).

Schwache Vergrößerung: Rund, gelbbraun. Die Oberfläche ist mit Leisten belegt, die jeweils in regelmäßigen Sechsecken aneinanderstoßen.

Starke Vergrößerung: Die Sporen erscheinen nicht mehr rund, sondern zackig. Diese zackige Form deutet eben die Höhe der Leisten an.

Vorkommen: Fast in jedem von mir untersuchten Kotpräparat vorkommend.

b) Spore? (Abb. 9f).

Haben dasselbe Gebilde wie Abb. 9e, nur sitzen an den Ecken feine lange Borsten.

Vorkommen: Meist in Schafkotproben.

c) Pilzsporangien (Abb. 9g).

Größe: Klein aber verschieden (L.: 35—45 μ : Br.: 25—35 μ).

Schwache Vergrößerung: Oval, eiförmig, farblos. An einem Pol mit einer Art Mikropyle versehen. Die Membran ist äußerst dünn und farblos, darin liegen mehrere durchsichtige, farblose Kugeln.

Starke Vergrößerung: Die farblosen Kugeln haben eine sehr dünne Membran.

Vorkommen: Diese Pilzsporangien wurden häufig im Schafkot und Rinderkot gefunden, dagegen nie im Pferdekot.

d) Puccinia (Abb. 9h).

Sporangium, zweizellig. Der Scheitel keulenförmig verdickt; in der Mitte leichte Einziehung. Der Stiel ist oft abgebrochen. Das Sporangium erscheint dunkelbraun oder gelbbraun. Die Zellen sind meist heller gefärbt.

An Stelle der oberen Keulenform sieht man zugespitzte Gebilde wie Abb. 9i oder wie Abb. 9k, ferner Formen mit fingerförmigen Fortsätzen wie Abb. 9e.

e) Teleutesporen von Uromyces (Abb. 9m).

Etwa eiförmig, am Scheitel abgerundet, braun mit anastomosierenden Leisten versehen.

Aehnliche Gebilde wie Abb. 9n.

Ebenfalls eine Teleutospore von Puccinia ist in (Abb. 9o) wiedergegeben. Rötlichbraune Hülle. Die Mitte der Hülle ist leicht eingedellt und mit einer dicken Querwand versehen. Die Zellen sind heller.

Teleutospore (Abb. 9p).

Eiförmig, dicke, rötlichbraune Hülle mit gelblich granuliertem Inhalt.

Teleutospore (Abb. 9qu).

Eiförmig, tief dunkelbraun, fast schwarz, am Scheitel leicht zugespitzt. Die Zellen sind kastanienbraun.

f) Spore (Abb. 9r).

Schuhähnlich, schwarzbraun. Die Zellen sind kastanienbraun.

g) Sporen von Schimmelpilzen (Abb. 9s).

Kleine, längliche, ovale oder runde, farblose Gebilde von 7—10 μ Länge, oft reihenweise zusammenliegend.

Außer diesen Pollenkörnern und Sporen kommen entsprechend der pflanzlichen Nahrung eine Reihe von Einzelzellen vor, die als bekannt vorauszusetzen sind. Die Einzelzellen können ja die verschiedensten Formen haben. Wir finden, um nur die häufigsten anzuführen: kugelige, ellipsoide, eiförmige, ferner prismatische Zellen mit einer dreieckigen, viereckigen, rechteckigen, quadratischen, fünf- und sechseckigen Grundfläche. Die Kanten sind entweder scharf oder abgerundet. Außerdem finden wir Schließzellen besonders vom Gramineentyp. Ferner noch Pallisadenzellen und Trägerzellen (Strilicius 1932). Die sämtlichen Zellen können einzeln oder im Zellverband vorkommen, gut erhalten oder schon in Verdauung begriffen sein.

Bedeutung der Untersuchungstechnik für die Differentialdiagnose.

Erfahrungsgemäß kommen die meisten Verwechslungen dadurch zustande, daß die Kotuntersuchungen nicht sachgemäß durchgeführt werden. Es sollen hier kurz noch einige Winke für die Untersuchungstechnik gegeben werden, die Verwechslungen weitgehend verhindern können. Zur Untersuchung soll immer nur frischer Kot verwendet werden, da bei längerem Stehen Form-, Inhalt- und Farbänderungen, sowohl der parasitären Elemente, als auch der pflanzlichen Bestandteile eintreten können und dadurch eine Diagnose oft unmöglich wird. Falls eine Frischuntersuchung nicht durchführbar ist, so wird der Kot am besten in 10prozentigem Formalin fixiert. Wenn Sedimentierpräparate hergestellt werden, so ist darauf zu achten, daß die Präparate dünn sind; denn sonst besteht die Möglichkeit, daß runde oder ovale Gebilde, die unter unverdauten Pflanzenresten liegen, als parasitäre Elemente angesprochen werden. Die Verwechslungen sind bei Anreicherungsmethoden schon bedeutend eingeschränkt; denn die groben Bestandteile, welche die Betrachtung behindern, fallen hier weg. Allerdings muß z. B. bei Kochsalzanreicherung rasch untersucht werden, da schon nach wenigen Minuten die Lösung auskristallisiert, und dann Verwechslungen auftreten können, besonders im Hinblick auf Cestodeneier.

Bei der mikroskopischen Untersuchung wird zunächst mit schwacher Vergrößerung gearbeitet, um einen Ueberblick über das Präparat zu erhalten, dabei fallen gleichzeitig die kleinen Gebilde weg, die, wenn sofort starke Vergrößerung angewandt wird, zu Fehlresultaten Anlaß geben können. Außerdem muß mit Blende und Mikrometerschraube gearbeitet werden, um sich über die glatte, rauhe oder gebuckelte Oberfläche Aufschluß zu verschaffen oder um festzustellen, ob es sich um Auflagerungen oder Anlagerungen handelt.

Außerdem kann erst durch verschiedene Lichtverhältnisse die Innenstruktur genau erfaßt werden. Oft ist es zweckmäßig, die vorliegenden Elemente durch leichten Druck auf das Deckglas in eine andere Lage zu bringen. Dies ist besonders wichtig bei Pollenkörnern, weil dann mitunter erst Poren und Falten mit Sicherheit nachgewiesen werden können.

Zusammenfassung

Es werden vergleichende Betrachtungen über parasitäre und nicht parasitäre Formbestandteile im Kot einiger Pflanzenfresser angestellt, nämlich von Pferd, Rind und Schaf. Es folgt zunächst eine Beschreibung der wichtigsten parasitären Formgebilde.

Im besonderen wird auf die Differentialdiagnose folgender Gebilde eingegangen, welche die nachstehende Uebersicht bringt. Sie erhebt keinen Anspruch auf Vollständigkeit.

Im allgemeinen können folgende Gebilde miteinander verwechselt werden:

1. Nematodenlarven mit:	Pflanzenfasern, Spiralen.
2. Strongyloideseier mit:	Dauersporen von Wasserpilzen, Kompositenpollen, Gramineenpollen.
3. Ascarideneier mit:	Pilzsporangien verschiedener Art, Pollenkörnern, Luftblasen.
4. Trichuriseier mit:	Pilzsporen, Protoplasmatischen Gebilden, Koniferenpollen.
5. Cestodeneier mit:	Kochsalzkristallen, Gramineenpollen.
6. Lanzettegeleier mit:	Sporen Umbelliferenpollen.
7. Coccidienoocysten mit:	Gefäßquerschnitten, Spiralgefäßen, Einzelzellen, Gramineenpollen, Pollenkörner und Sporen verschiedener Art.

Nicht zu verwechseln sind in der Regel: Leberegeleier, Nematodiruseier und nur selten die dünnschaligen Nematodeneier.

Bei Beachtung der regelmäßigen und meist charakteristischen Form der parasitären Gebilde wird es aber an Hand der hier gegebenen Gegen-

überstellung mit entsprechenden pflanzlichen Gebilden wohl in den meisten Fällen auch weniger Geübten möglich sein, eine Unterscheidung zu treffen.

Schwierigkeiten mögen dabei noch bestehen bleiben bei Monieziaeiern, Coccidienoocysten und evtl. bei Lanzettenegeleiern. — Durch den Hinweis und die Abbildung sonst häufig vorkommender Gebilde werden Irrtümer vermieden.

Am Ende meiner Arbeit angelangt, erfülle ich gern die angenehme Pflicht, Herrn Dozenten Dr. F. Schmid, Leiter des Instituts für Parasitologie und Zoologie, für die Ueberlassung des Themas und seine stete Hilfsbereitschaft meinen Dank auszusprechen. Desgleichen danke ich Herrn Professor Dr. Zwick, Direktor des Veterinärhygienischen- und Tierseucheninstituts der Landesuniversität Gießen, für die Ueberlassung eines Arbeitsplatzes und für wertvolle Anregungen, sowie Fräulein Dr. Buhmann, Assistentin am Botanischen Institut der tierärztlichen Hochschule zu Hannover, für bereitwilligst erteilte Auskünfte in botanischen Fragen.

Schrifttum

Böhm, L. K.: Kotuntersuchung auf Parasiten. In: Stang und Wirth: Tierheilkunde und Tierzucht. Berlin 1929. Urban und Schwarzenberg. Bd. 6, S. 290—305.

Brumpt, E.: Précis de Parasitologie. 3. Aufl. Paris 1922. Masson et Cie. S. 128—135.

Cameron, T. W. M.: Helminthology in its application to live-stock. St. Albans, England 1932. Imperial Bureau of Agricultural Parasitology. Notes and Memoranda Nr. 7.

Dumont, E.: Beitrag zur Differentialdiagnose parasitärer und nicht-parasitärer Gebilde bei der mikroskopischen Untersuchung des Schweinekotes. Inaug. Diss. Hannover 1937.

Fiebiger, J.: Die tierischen Parasiten der Haus- und Nutztiere, sowie des Menschen. 3. Aufl. Berlin-Wien 1936. Urban und Schwarzenberg.

Fröhner, E.: Lehrbuch der klinischen Untersuchungsmethoden. 6. Aufl. Stuttgart 1923. Ferdinand Enke. S. 319—322.

Fröhner, E.: Lehrbuch der Toxikologie für Tierärzte. 5. Aufl. Stuttgart 1927. Ferdinand Enke. S. 359—372.

Fröhner-Zwick: Lehrbuch der speziellen Pathologie und Therapie der Haustiere. 9. Aufl. Stuttgart 1922. Ferdinand Enke. S. 188—192.

Gäumann, E.: Vergleichende Morphologie der Pilze. Jena 1926. J. Fischer.

Hall, M. C.: Are we losing the war on parasits of live stock? Journ. of the Americ. Veterin. Med. Assoc. 1928. Bd. 72, Nr. 6, 946—958.

Ref.: Jahresbericht Vet. Med. Jg. 48 (1928), 2. Hälfte S. 6089.

Hall, M. C.: Problems in Veterinary Parasitology in the United States. 1929. J. americ. Vet. Med. Assoc. Bd. 75, S. 319—327.

Ref.: Jahresbericht Vet. Med. Jg. 49 (1929), 2. Hälfte, S. 1094.

Hutyra-Marek: Lehrbuch der spez. Pathologie und Therapie der Haustiere. 9. Aufl. Jena 1922. Gustav Fischer. S. 186.

Krzywanek, F.: Die Faeces. In: Mangold, E.: Handbuch der Ernährung und des Stoffwechsels der landwirtschaftlichen Nutztiere als Grundlagen der Fütterungslehre. Bd. 2 (Verdauung und Ausscheidung). Berlin 1929. Julius Springer. S. 349—350.

Kutschbach, K.: Eigenschaften des normalen Pferdekotes vom klinischen Standpunkt aus betrachtet. Inaug. Diss. Hannover 1912.

Langeron et Rondeau du Noyer: Coprologie microscopique. Deuxiéme edition. Paris 1930. Masson et Cie.

Ließ, J.: Vergleichende Untersuchungen über die Brauchbarkeit verschiedener Flotationsmedien zum Nachweis von Parasiteneiern im Kot der Haustiere. Inaug. Diss. Hannover 1925.

Lindau, G.: Die mikroskopischen Pilze (Myxomyceten Phycomyceten, Ascomyceten). 2. Aufl. Berlin 1922.

Lindau, G.: Die mikroskopischen Pilze (Ustilagineen, Uredineen, Frugi imperfecti). Berlin 1922.

Malkmus-Oppermann: Klinische Diagnostik der inneren Krankheiten der Haustiere. 11. Aufl. Leipzig 1933. Dr. Max Jänecke. S. 160—161.

Marek, J.: Lehrbuch der klinischen Diagnostik der inneren Krankheiten der Haustiere. 2. Aufl. Jena 1922. J. Fischer. S. 499—506.

Meinke, H.: Atlas und Bestimmungsschlüssel zur Pollenanalytik. Botanisches Archiv 19. 1927.

Migula, W.: Die Brand- und Rostpilze. 3. Aufl. Stuttgart. Frankh'sche Verlagshandlung.

Minder, L.: Die Mikroskopie des Honigs. In: Mikroskopie, Mikrobiologie und Mikroskop. Technik. Jg. 19. Stuttgart 1925 26. Frankh'sche Verlagshandlung. S. 150—155.

Nöller, W. und Schmid, F.: Die Wasserglas-Zentrifugier-Schwimm-Methode nach Vajda 1927 in ihrem Werte für parasitologische Untersuchungen. Tierärztliche Rundschau. Jg. 1927, Nr. 41, S. 759—761.

Nöller, W. und Schmid, F.: Bemerkungen zur Kotuntersuchung bei norddeutschen Weiderindern. Tierärztl. Rundschau Jg. 1929, Nr. 41, S. 765—766.

Olufsen: Anleitung zum Studium fossiler Pollenkörner. In: Mikrokosmos: Zeitschrift für angewandte Mikroskopie, Mikrobiologie, Mikrochemie und mikroskopische Technik. Jg. 18. 1924 25. Stuttgart. Frankh'sche Verlagshandlung. S. 182—186.

Reichenow-Wülker: Leitfaden zur Untersuchung der tierischen Parasiten des Menschen und der Haustiere. Berlin 1929. Curt Kabitzsch, Leipzig. S. 126—137.

Romeis, B.: Taschenbuch der mikroskopischen Technik. 13. Aufl. München und Berlin 1932. K. Oldenburg. S. 22—24.

Schmid, F.: Die Lungenwurmseuche mit besonderer Berücksichtigung ihrer Epizootologie. Tierärztl. Rundschau, Jg. 35, Nr. 2, S. 27, Nr. 3, S. 45. Nr. 5, S. 87—88. Nr. 7, S. 122. Nr. 8, S. 140—142.

Schmid, F.: Parasitenbekämpfung im Rahmen der Erzeugungsschlacht. D.T.W., 1936, Nr. 6, S. 81—84.

Schmid, F.: Beitrag zur Kotuntersuchung insbesondere zur Untersuchung von Hühnerkot. Tierärztl. Rundschau, Jg. 40, Nr. 28.

Schmid, Ad. und Strasburger, J.: Die Fäzes des Menschen, im normalen und krankhaften Zustande mit besonderer Berücksichtigung der klinischen Untersuchungsmethoden. 4. Aufl. Berlin 1915. Verlag August Hischwald. S. 49—104.

Schmidt, Th.: Eigenschaften d. normalen Rinderkotes. Inaug. Diss. Hannover 1919.

Schoop, G.: Ueber die Diagnose der Endoparasiten des Schafes mittels der Kotuntersuchung. Inaug. Diss. Hannover 1925.

Sprehn, G.: Lehrbuch der Helminthologie, Berlin 1932. Gebr. Borntraeger.

Strilicius, D.: Mikrophotographischer Atlas der Zerealien einschließlich Hirsen und Buchweizen sowie der wichtigsten Leguminosen. Sonderausgabe der Zeitschrift für das gesamte Getreide- und Mühlenwesen. Berlin 1932.

Stubbendorf, G.: Die Differentialdiagnose der tierischen Parasiteneier und pflanzlichen Sporen. Inaug. Diss. Rostock 1893.

van Ledden-Hulsebosch: Makro- und mikroskopische Diagnostik der menschlichen Exkremente. Berlin 1899. Julius Springer, S. 10 ff.

Erklärung der Abbildungen.

1 A Larve von Dictyocaulus filaria.
1 B Larve von Dictyocaulus viviparus.
1 C Larve von Synthetocaulus spec.
1 a Pflanzenhaar.
1 b spiralförmige Versteifungsleisten von Gefäßmembranen.
2 Strongyloidesei.
3 Strongyloiden- bzw. Magenwurmei.
4 Parascaris equorum-Ei.
5 Trichuris-Ei.
6 Moniezia- bzw. Anoplocephala-Ei.
7 Lanzettegelei.
7 I Leberegelei.
8 Coccidienoocyste.
9 Balantidiencyste.
2 a Pilzsporangie.
3 a Dauerpilzspore.
3 b unbestimmtes Gebilde.
4 a, b Dauersporen von Wasserpilzen.
4 c Kompositenpollen.
4 d Gramineenpollen.
4 e Gramineenpollen?
4 f Pilzsporangium.
4 g Pilzsporangium mit Sporeninhalt.
4 h Pollenkorn.
5 a, b Spore?
5 c Koniferenpollen.
5 d Pilzspore.
5 e unbestimmtes Gebilde.
6 a Kochsalzkristall.
7 a Spore?
7 b Umbelliferenpollen.
8 a Gefäßquerschnitt.
8 b zusammengerolltes Spiralgefäß.
8 c Einzelzelle.
8 d Gramineenpollen.
8 e Pollenkorn.
8 f Spore.
9 a Umbelliferenpollen.
9 b Pollen von Salix.
9 c Alsineenpollen.
9 d Haferpollenkörner.
9 e Sporen von Tilletia.
9 f Spore?
9 g Pilzsporangium.
9 h Sporangium von Puccinia.
9 m Teleutospore von Uromyces.
9 n unbestimmt.
9 o Teleutospore von Puccinia.
9 p, q Teleutospore.
9 r Spore.
9 s Schimmelpilzspore.

Vergr. Abb. 1 A—C und 1 a, b 150 x.
2—9 und 2 a — 9 s 300 x.

Die Abbildungen 1 A—C, 1 a, b, 2—9, 4 c, 5 c sind Urzeichnungen des Instituts für Parasitologie und vet. med. Zoologie der tierärztlichen Hochschule, Hannover, die übrigen sind eigene Zeichnungen.

Lebenslauf

Am 15. Mai 1910 wurde ich, Heinz Schmehle, als Sohn des Kaufmanns Max Schmehle in Geislingen a. d. Steige geboren.

Ich besuchte die Oberrealschule in Geislingen, woselbst ich Ostern 1931 die Reifeprüfung ablegte. Hierauf widmete ich mich dem Studium der Tierheilkunde. Meine Studienzeit verbrachte ich in München (S.S. 31 — S.S. 33), Berlin (W.S. 33 — 34) und Gießen (S.S. 34 — S.S. 35).

Die tierärztliche Vorprüfung legte ich Frühjahr 1933 in München ab.

Die tierärztliche Prüfung bestand ich im W.S. 35/36 in Gießen.

Heinz Schmehle.

1A



1B

1C

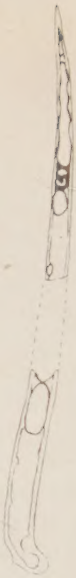

1a

1b

2

3

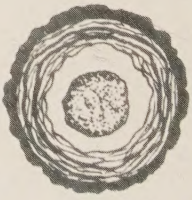

4

5

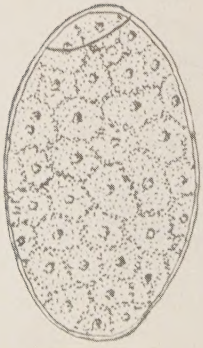

7I

6

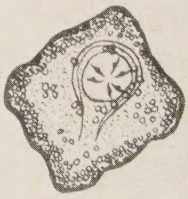

6

7

8

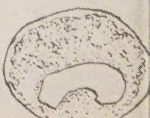

9


2a
3a
3b
4a
4b
4c
4d
4e
4f
4g
4h
5a
5b
5c
5d
5e
6a
7a
7b
8a
8b
8c
8d
8e
8f
9a
9b
9c
9d
9e
9f
9g
9h
9i
9k
9l
9m
9n
9o
9p
9q
9r
9s